1907

Pericardio-mediastinale Verwachsungen und Cardiolysis.

Inaugural-Dissertation

zur

Erlangung der Doctorwürde in der Medizin und Chirurgie,

welche

mit Genehmigung der hohen medizinischen Fakultät

der

Vereinigten Friedrichs-Universität

Halle-Wittenberg

Donnerstag, den 21. März 1907, Nachmittags 4 Uhr

öffentlich vortragen wird

Richard Schwarzenauer

Assistenzarzt an der Kgl. med. Universitäts-Poliklinik zu Halle a. S.

aus Eving bei Dortmund.

Halle a. S.
Hofbuchdruckerei von C. A. Kaemmerer & Co.
1907.

Gedruckt mit Genehmigung
der Medizinischen Fakultät der Universität Halle.

Referent: Geh. Med.-Rat Prof. Dr. von Bramann.

von Bramann
s. Zt. Decan.

Meiner lieben Mutter!

Digitized by the Internet Archive
in 2026

https://archive.org/details/IA40153712_0168

Von den Folgezuständen der Pericarditis ist die einfache Verwachsung der beiden Pericardialblätter untereinander, die Obliteratio pericardii, ein im Vergleich zu ihrer Häufigkeit ungefährliches Ereignis. Auch die sorgfältigste klinische Untersuchung lässt oft im Stich, wenn es sich darum handelt, entzündliche, vor allem schleichende, chronisch-entzündliche Prozesse am Herzbeutel zu erkennen oder auszuschliessen. Umber (21) fand z. B. von 14 Fällen adhäsiver Pericarditis, die in einem Zeitraume von nicht ganz 3 Jahren zur Obduktion kamen, nur 4 Fälle, Wells (24) unter 43 Fällen 3 Fälle, die intra vitam auf das Pericard hinweisende Krankheitssymptome darboten.

Bedenklicher sind jene Verwachsungen des Herzbeutels, welche sich nicht nur auf die beiden Blätter desselben beschränken, sondern zu Adhäsionen derselben mit dem benachbarten Gewebe des Mediastinums führen, sei es nach vorn gegen die Brustwand zu oder auch nach hinten gegen die Wirbelsäule.

Diese Kombination, die adhäsive Mediastinopericarditis, wurde zuerst von Friedreich (6) 1861 beschrieben und auf Grund der von ihm gezeichneten Symptome: der systolischen Einziehung der Brustwand, des diastolischen Kollapses der gestauten Halsvenen und des sogen. Pulsus paradoxus (des Verschwindens des Radialpulses während einer tiefen Inspiration) unserer Diagnose zugänglich gemacht.

Seit dieser Zeit spielte die Mediastinopericarditis vorwiegend in diagnostischer Richtung eine Rolle. In der Tat schien auch die Möglichkeit, im einzelnen Falle die Krankheit zu erkennen, bei dem scharf gezeichneten Bilde, das

Friedreich entworfen hatte, nicht schwer zu sein. Doch ist hierbei zu bemerken, dass viele Fälle von Concretio pericardii latent verlaufen, zum mindesten ohne das Syndrom von Friedreich. Besonders bei Kindern hat man diese Beobachtungen gemacht (Flesch, Schlossberger u. a.); hier besteht als charakteristisches Symptom häufig nur ein isolierter Ascites mit Leberschwellung. Wir werden darauf später zurückkommen. In neuerer Zeit aber ist zu dem vorwiegend diagnostischen Interesse, das die Krankheit bietet, noch ein wesentlich therapeutisches getreten. Es handelt sich jetzt nicht nur um die Befriedigung, die jede exakt gestellte Diagnose auf physikalischer Grundlage bietet, sondern um die Möglichkeit, auch den praktischen Nutzen von dieser Fähigkeit erweisen zu können.

Um die schwerwiegenden Folgen dieses Krankheitsbildes zu begreifen, dürfte es notwendig sein, zunächst auf die pathologische Anatomie der adhäsiven Mediastinopericarditis chronica einzugehen.

Die äusseren Adhäsionen des Herzbeutels können sich nach den verschiedensten Richtungen hin ausbreiten. So können sie sich nicht nur auf das fibröse Blatt des Herzbeutels, sondern auch noch auf die Nachbarschaft, namentlich die Pleura-mediastinalis, costalis und selbst pulmonalis, auf das Diaphragma und auch nach den grossen Gefässen fortsetzen. Die Verwachsungen der äusseren fibrösen Schicht des Herzbeutels mit den Nachbarorganen können bisweilen eine sehr beträchtliche Grösse annehmen. Dadurch kann die Verschiebung der Lungenränder bei den Atmungsphasen, die Locomotion und Kontraktion des Herzens, sowie die Zirculation in den grossen Gefässstämmen der Brust ausserordentlich ungünstig beeinflusst werden.

Die aus den pathologisch-anatomischen Verhältnissen sich ableitenden physikalischen Symptome wechseln, je nachdem die Verwachsungen bloss zwischen den beiden Pericardialblättern oder auch zwischen Pericard und Brustwand und benachbarter Pleura bestehen. Im letzteren Falle sind

die Symptome zahlreicher und ausgeprägter. Zu denselben sind folgende zu rechnen: Die Fixation des Spitzenstosses, sodass derselbe bei In- und Exspiration seine Lage nicht ändert. Als eines der hauptsächlichsten Symptome gilt seit Friedreich „die über eine grössere Fläche der vorderen Brustwand sich erstreckenden systolischen Retraktionen". Sie sind zurückzuführen auf breitere Verwachsungen der vorderen Herzbeutelfläche mit der vorderen Brustwand, eventuell auch Verwachsungen nach der hinteren Brustwand oder aber auch der unteren Herzfläche mit dem Diaphragma. Nicht jede systolische Einziehung der Brustwand in der Herzgegend hat diesen pathognostischen Wert. So sieht man häufig bei mageren Individuen systolische Einziehungen in dem parasternalen Abschnitt des 3., 4., zuweilen auch des 5. linken Interkostalraumes bei gleichzeitiger systolischer Hervorwölbung des Spitzenstosses. Dieses Zeichen, das schon lange bekannt ist, ist diagnostisch völlig bedeutungslos. Seine Entstehung ist nicht völlig aufgeklärt. Skoda (22) wollte es auf eine Art von Hebelwirkung durch die Herzbewegung zurückführen. Bamberger (25) stellte sich vor, dass infolge der Verschiebung des Herzens bei der Systole nach links und abwärts, bei der normaler Weise kein sichtbares Phänomen an der äusseren Brustwand auftritt, unter gewissen Umständen (bei Herzhypertrophie, Fieberparoxysmen) die systolischen Einziehungen an den erwähnten Stellen der Brustwand deshalb deutlich würden, weil diese, vom Herzen verlassen, dem von aussen wirkenden atmosphärischen Drucke nachgeben müssten.

Friedreich ist der Meinung, dass die hier liegenden Teile des Herzmuskels ein geringeres Volumen annehmen als die übrigen Teile des Herzens, oder mit anderen Worten, dass diejenen Stellen des Thorax entsprechenden Herzabschnitte ihren von vorne nach hinten gehenden Durchmesser bei der Systole etwas weniger als die übrigen Herzabschnitte zunehmen lassen. Umber (21) hält es für zweifellos, „dass diese systolischen Einziehungen auf das

lokale Entstehen eines Vakuums zurückzuführen sind infolge der systolischen Kontraktion des Herzens und der gleichzeitig mangelnden Ausfüllung des entstehenden Vakuums durch die benachbarten Lungenränder. Die Folge dieses Vakuums ist das systolische Nachgeben der weichen Thoraxwand an dieser Stelle unter dem atmosphärischen Aussendruck. Darum kann man diese Art von systolischen Einziehungen auch verhältnismässig oft bei mageren Phthisikern beobachten, wo eben Verwachsungen oder Starrheit der benachbarten Lungen die Ausfüllung des infolge der Systole entstehenden Vakuums durch Lunge besonders leicht unmöglich machen. Nach Krehl (9) sind ausgedehntere systolische Einziehungen bei der Mediastino-Pericarditis wohl darauf zurückzuführen, dass ein sich kräftig kontrahierendes Herz die systolische Verkleinerung nur dadurch zu gewinnen vermag, dass eine der Brustwandstellen, an welche es fixiert ist, zum Nachgeben gezwungen wird. Dazu gehören also starke Systolen und ganz bestimmte Verwachsungsverhältnisse. Krehl ist deshalb der Ansicht, dass umfangreichere systolische Einziehungen von Rippen oder Brustbein mit grosser Wahrscheinlichkeit auf das Bestehen mediastinopericardialer Verwachsungen von bestimmter Anordnung hinwiesen. Hier bestimmte Gesetze aufzustellen, dürfte nur möglich sein auf Grund eingehender Beobachtungen, die nachträglich durch Obduktion kontrolliert werden.

Der systolischen Einziehung folgt in den meisten Fällen ein diastolisches Vorschleudern. Brauer (4) führt es auf eine aktive Tätigkeit der Ventrikelmuskulatur im Beginn der Diastole zurück. Umber scheint es wahrscheinlicher, dass es sich hierbei um die Wirkung des diastolischen Rückstosses handele, der aber infolge der Hemmungen der Herzbewegung durch die Herzbeutelverwachsungen zeitlich etwas später als der Aortenklappenton an der Herzspitze zur Geltung kommt, indem gewissermassen das Herz durch den diastolischen Rückstoss mit seiner Spitze gegen die Brustwand herangehebelt wird, wobei bestimmte Verwachsungen,

vermutlich mit der Wirbelsäule der hinteren Brustwand, als Hypomochlion zwischen Aortenklappen und Herzspitze dienen. Das Thoraxschleudern ist gelegentlich auch bei Mitralstenose und Nephritis nachweisbar. Brauer (4) wies jedoch mit Hülfe graphischer Methoden nach, dass der diastolischen Schleuderung bei den letzt erwähnten Fällen eine ganz andere Genese zugesprochen werden musste. Während sich bei den Fällen mit Verwachsungen stets als Ursache des Thoraxschleuderns eine Einziehung des Brustkorbes nachweisen liess („quasi ein negativer Spitzenstoss"), fand sich hier neben einem positiven systolischen Stoss der diastolische Stoss als vollständig selbständige hohe Zacke in der Brustwandkurve vor.

Die Besichtigung der Halsvenen kann ferner für die Diagnose der Mediastinopericarditis, wie schon Skoda zuerst beobachtete, Friedreich des weiteren ausgeführt hat, von grossem Werte werden. Die im Momente der Systole allmählich zu beträchtlicher Ausdehnung anschwellenden Halsvenen können im Momente der Diastole so plötzlich kollabieren, dass es zu einem völligen Verschwinden derselben, ja selbst zu einem Einsinken der Nachbarschaft kommt. Für die Erklärung dieses diastolischen Venenkollapses ist das plötzliche diastolische Zurückrücken resp. Wiederherausrücken der Brustwand offenbar ausreichend. Je energischer dieses selbst stattfindet, was nur bei straffen Verwachsungen des Herzens mit der vorderen Brustwand der Fall sein wird, um so auffallender und schneller wird die Erscheinung an den Halsvenen auftreten. Dieses Symptom des diastolischen Kollapses der stark gefüllten Jugularvenen hält Romberg (23) für kein sicher verwertbares Zeichen, da es sich bei jeder Trikuspidalinsufficienz zeigt und überdies sei es bei frequenter Herzaktion oft schwer festzustellen, ob die geschwollenen Halsvenen wirklich diastolisch zusammenfallen und nicht wie bei jedem normalen Venenpulse systolisch abschwellen. Zur Unterscheidung des systolischen Venenpulses vom diastolischen Venenkollaps hat man angegeben, dass bei

ersterem mit der Kompression der Vene der Puls proximal am Herzen weiter bestehen bleibt, während der diastolische Venenkollaps sich dabei nicht wie ein positiv-zentrifugaler, sondern wie ein negativer Venenpuls verhält, das heisst, zentral von der Kompressionsstelle verschwindet oder wenigstens abgeschwächt wird. Jedenfalls ist mit Hülfe dieser Methoden die Entscheidung nur schwer zu treffen, ob es sich um einen diastolischen Venenkollaps oder systolischen Venenpuls handelt, umsoweniger in Fällen von Mediastinopericarditis, die zu einer Dilatation des Herzens geführt haben und wobei ausserdem sehr häufig eine relative Trikuspidalinsufficienz vorhanden ist. Auch graphisch muss der diastolische Venenkollaps genau so aussehen, wie der positiv systolische Venenpuls. Entscheiden wird man diese Frage voraussichtlich nur dann können, wenn nur die Erscheinungen an den Jugularvenen vorhanden sind; denn da es wohl kaum vorkommt, dass eine Trikuspidalinsufficienz nur an den Jugularvenen pulsatorische Erscheinungen und nicht auch an der Leber macht, so wird das Fehlen einer Leberpulsation und ein scheinbar diastolischer Venenkollaps auf die Anwesenheit der Friedreichschen Symptome hindeuten. In der Mehrzahl der Fälle von Mediastinopericarditis sind pulsatorische Erscheinungen an der Leber vorhanden, und zwar wie Volhard (26) angibt, in Form des aurikulären Leberpulses, häufig auch in Form eines systolischen Venenpulses. Bei der Durchsicht der bisher der Cardiolysis unterworfenen Fälle, wo ein deutlicher diastolischer Kollaps bestand, finde ich wenig erwähnt von Leberpulsation, sodass man Zweifel hegen darf, ob der diastolische Kollaps nicht ein positiver Leberpuls war. Jedenfalls dürfte es sich empfehlen, in Zukunft auf diese Punkte zu achten. In unserem später zu beschreibenden Falle lehnen wir den diastolischen Kollaps ab und beziehen das sehr deutliche Abschwellen der Halsvenen auf einen systolischen Venenpuls.

Auf ein weiteres Symptom macht Kussmaul (11) aufmerksam, dass man nämlich häufig den Pulsus paradoxus

bei den Adhäsionen findet, d. h., dass auf der Höhe der Inspiration der Radialpuls verschwindet. Die bisher der Cardiolysis unterworfenen Fälle boten nur zum Teil dieses Symptom dar. Dasselbe soll dann zu Stande kommen, wenn Verwachsungsstränge so gelagert sind, dass sie die grossen Gefässe umgreifen und nun bei der inspiratorischen Anspannung stenosieren. Dass man den Pulsus paradoxus als diagnostisches Hilfsmittel in zweifelhaften Fällen von Mediastinopericarditis nicht brauchen kann, geht aus zahlreichen Publikationen neuerer Zeit (Reichman [27]) und auch aus seinem Auftreten bei gesunden Menschen hervor.

Von Wichtigkeit sind noch die Symptome, die von der Miterkrankung des Herzmuskels ausgehen, der wohl in den meisten Fällen mit ergriffen ist und seine Erkrankung — wie in allen unseren Fällen — in einer starken Irregularitas cordis äussert.

Da der muskulöse linke Ventrikel durch die Adhäsionen weniger in Mitleidenschaft gezogen wird als der muskelschwache rechte Ventrikel, so sehen wir in unseren Fällen die Folgeerscheinungen, die für eine ausgesprochene Beteiligung des rechten Herzens sprechen. Sie äussern sich klinisch als Stauungserscheinungen, Lebercirrhose mit Ascites und fehlendem oder schwach angedeutetem Ikterus. Dieses Krankheitsbild ist schon lange bekannt, nur ist es von F. Pick (17) auf Grund einiger Fälle neuerdings schärfer formuliert worden. Es handelt sich bei der Pickschen Pseudocirrhose anatomisch nicht eigentlich um eine Laennecsche Cirrhose, sondern vielmehr um eine Stauungsleber mit konsekutiver Bindegewebswucherung und Ausgang in atrophische Muskatleber mit Ascites. F. Pick sieht ihre Ursachen in einer durch die Herzbeutelerkrankung gesetzten chronischen Zirkulationsstörung der unteren Hohlvene, die im Übrigen keine Stauungserscheinungen verursacht. Der Ascites ist dabei ein sekundärer. Die Picksche Deutung der Genese dieser Erkrankung wurde von O. Hess (8) angefochten. Hess glaubte diesen Symptomenkomplex zurück-

führen zu müssen auf das Zusammenwirken chronisch entzündlicher Prozesse in den serösen Höhlen des Körpers, in welche eine chronische Pericarditis adhaesiva allerdings meist mit eingeschlossen ist. Komplizierend greifen dann in das Krankheitsbild neben den Entzüngserscheinungen Stauungserscheinungen ein, welche sich besonders in Leber und Pfortadersystem bemerkbar machen.

Ausser den physikalischen Symptomen kommt neuerdings dem Röntgenbilde zur Erkennung der perikardialen Verwachsungen eine wichtige Rolle zu. Lehmann (12) und Schmoll wie auch Stürtz (13) heben folgende Erscheinungen als charakteristisch für Pericardialadhäsionen im Röntgenogramm hervor.

1. Bandartige Ausfüllung eines oder beider Zwerchfellwinkel.

2. Deutliche Zackenbildung der Herzschattenkonturen.

3. Eine gleichsam verwischte undeutlich flatternde Herzpulsation, entsprechend der Überdeckung der Herzränder durch breite Adhäsionen.

4. Verringerte Bewegung des Zwerchfells als Ausdruck basaler Fixation in Fällen, wo die betreffende Lungenseite keine sonstige Erkrankung als Ursache derselben nachweisen lässt. Sind die geschilderten Bilder in der Mehrzahl vorhanden, so wird man aus ihnen in zweifelhaften Fällen die Diagnose Pericardialadhäsionen stellen können.

Wenn auch die adhäsive Mediastinopericarditis schon lange bekannt ist, so war man bisher in seinen therapeutischen Massnahmen sehr beschränkt. Man suchte durch mechanische, physikalische und diätetische Heilmethoden eine Kräftigung des Herzens und eine Entlastung des Kreislaufes zu erzielen. Die Kranken gingen aber erfahrungsgemäss nach verschieden langer Zeit an ihrem Leiden zu Grunde und zwar erstens deswegen, weil sich meistens anderweitige Störungen, z. B. Myocarditis, finden, zweitens aber und hauptsächlich deswegen, weil das Herz nicht mehr befähigt ist, auf die Dauer

die ungeheure Mehrarbeit zu leisten, mit jeder Systole den elastischen knöchernen Thorax einzuziehen. Es drängt sich daher von selbst die Frage auf, ob nicht durch geeignetere Massnahmen das über seine Leistungsfähigkeit in Anspruch genommene Herz entlastet werden kann. Diese können nur darin bestehen, dass die Mehrarbeit, die das Herz durch die Verwachsungen mit der Brustwand leistet, ausgeschaltet wird.

Diese Erwägung hat Brauer (1) 1902 dazu veranlasst, in Fällen, wo Verwachsungen zwischen der vorderen Herzwand und Brustwand bestanden, die sich zugleich durch systolische Einziehungen und diastolisches Brustwandschleudern zu erkennen gaben, durch Sprengung des knöchernen, stark elastischen Rippenringes das Herz funktionell zu entlasten. Diesen Eingriff bezeichnet Brauer als Cardiolysis. Das Ziel sollte jedoch nicht erreicht werden durch die tief eingreifende Operation ausgedehnter Lösung der Verwachsungen nach dem Vorschlage des amerikanischen Chirurgen Beck, sondern dadurch, dass man dem Herzen statt der natürlichen knöchernen Decke eine weiche Bedeckung gab.

Welche Formen der adhäsiven Pericarditis sind zur Cardiolysis geeignet?

Die einfache Herzbeutel-Obliteration kommt nicht in Betracht, da es erwiesen scheint, dass diese inneren Adhäsionen für sich allein eine funktionelle Schädigung des Herzens nicht bedingen. Diejenigen Fälle von Mediastinopericarditis, welche ohne Einziehung der Thoraxwand verlaufen, sind nach Brauer (3) nur dann für die operative Behandlung geeignet, wenn infolge der Störung der Herztätigkeit gröbere Zirkulationsstörungen, vor allem Stauungslebercirrhose, entstehen. Die Cardiolysis kommt bei diesen Krankheitsprozessen jedenfalls eher in Betracht, wie die Talma'sche Operation, deren Aufgabe darin besteht, das Pfortaderblut unter Umgehung der primär erkrankten Leber dem normal arbeitenden Herzen zuzuführen, während bei den bisher der Cardiolysis unterworfenen Fällen die Ursache

der Zirkulationsstörungen umgekehrt wesentlich in Herzstörungen und erst sekundär in Leberhindernissen zu suchen ist. Für die wichtigste Indikation zur Cardiolyse hält Brauer die Formen der adhäsiven Mediastino-Pericarditis, welche mit systolischen Einziehungen breiter Thoraxpartien einhergehen. Die Indikation zum chirurgischen Eingriff ist aber nur dann vorhanden, wenn man Gewissheit hat, dass ein einigermassen leistungsfähiger Herzmuskel da ist. Dies erkennt man nach Umber (20) einmal aus der Intensität der systolischen Einziehung der knöchernen Wand, zweitens aber daraus, dass die zirkulatorische Kompensation in absoluter Ruhelage, eventl. auch unter kardiotonischer und diuretischer Nachhilfe noch herstellbar ist. Stellt sich hierbei heraus, dass auch bei derartiger Entlastung des Herzens nichts gewonnen wird, so darf man wohl annehmen, dass auch die weitere mechanische Entlastung desselben durch Sprengung des knöchernen Thoraxringes nicht mehr viel leisten kann.

Die Cardiolysis ist bisher an 9 Fällen ausgeführt worden, die ich kurz zusammenstellen werde.

1. (Brauer [2] 02.) G., 50 Jahre, Monteur. Starkes Oedem der unteren Extremitäten und der Bauchdecken. Kein systolischer Venenpuls, aber deutlicher diastolischer Venenkollaps. Deutliches diastolisches Thoraxschleudern. Puls sehr unregelmässig. Leber überragt handbreit den Rippenbogen.

Operation 1. 4. 02. Resektion der 3., 4. und 5. Rippe. Patient fühlt sich nach Heilung der Wunde viel freier. Leberdämpfung ist kleiner geworden, Ascites und Oedeme verschwunden. Puls noch irregulär.

2. (Brauer [2] 02.) H. S., 25 Jahre alt. Systolische Einziehung, diastolisches Vorschleudern, 3 Herztöne. Leber tiefer stehend, hart. Leichter Ascites.

Operation 20. 5. 02. Cardiolysis. Keine Oedeme, Ascites, keine Dyspnoe. Patient 28. 3. 03 † an Bronchopneumonie.

Anatomische Diagnose: Bronchopneumonie der rechten Lunge. Pleuritis obliterans chronica in ganzer Ausdehnung des Brustkorbes. Grosse Schwarte, welche beide Lungen, das vordere Mediastinum und Pericard umgibt. Pericarditis obliterans chron. Myodegeneratio cordis geringen Grades. Stauungsmilz, Leber und Niere. Stauungslebercirrhose.

3. (Brauer [2] 03.) Eisendreher, 16 Jahre. Cyanose. Herzdiastolischer Kollaps, diastolisches Thoraxschleudern. Deutlicher Ascites, Leber vergrössert, Rand hart. Milz palpabel.

Cardiolysis 18. 4. 03. 4. und 5. Rippe, von Mammillarlinie bis zum Sternum, ferner 4 cm des entsprechenden Sternalstückes reseciert. Subjektives Wohlbefinden. Cyanose ziemlich, Dyspnoe und Ascites völlig verschwunden.

4. (v. Beck [5]). K. St., 8jähriger Junge. Cyanose. Über Lunge L. H. U. leichte Pleuraschwarte. Keine Herzbewegung sichtbar, fühlbar diffuses Schwirren. Vergrösserung von Leber und Milz. Ascites.

Cardiolysis 20. 8. 02. Resektion der Rippen 3—6. Subjektives Wohlbefinden. Milz- und Leberschwellung, ferner Ascites verschwunden.

5. (v. Beck [5] 03). H. D., 26 Jahre, Metzger. Cyanose, unregelmässiger Puls, Oedeme der Füsse. Starke systolische Einziehung links, über dem Herzen starkes systolisches und diastolisches Schwirren, diastolischer Herzstoss. Leber und Milz stark vergrössert, Ascites.

Cardiolysis 13. 7. 03. Resektion der 3. bis 7. Rippe. Herzaktion geregelt, Leber- und Milzschwellung geringer geworden, Ascites geschwunden. Allgemeinbefinden gut.

6. (v. Beck [5] 04.) A. L., 22 J., Metzger. Starke Cyanose, Kurzatmigkeit, Oedeme der Beine. Starke Schwartenbildung über der linken hinteren Thoraxseite. Diastolischer Herzstoss an der Spitze, systolische Einziehung. Leber- und Milzschwellung. Ascites.

Cardiolysis 26. 2. 04. Resect. cost. 3—6. Subjektives Wohlbefinden. Abnahme des Ascites, der Leber- und Milzschwellung.

7. (Umber [20] 04.) Frau von 44 Jahren.

Heftige Dyspnoe, Cyanose, Ikterus, Stauungsleber, Oedeme. Dem Spitzenstoss entsprechend systolische Einziehung. Diastolischer Venenkollaps am Halse.

Cardiolysis. Resect. cost 3—5. Subjektive Beschwerden beseitigt. Die Herztätigkeit wurde zufriedenstellend, Stauungsleber und diastolischer Venenkollaps blieben bestehen.

8. (Meyer-Westfeld [14] 05.) G. K., 24 J., Wagenputzer.

Leichter Ikterus, starke Cyanose und Stauung der Halsvenen. Erhebliche Dyspnoe. Oedeme. Systolische Einziehung der Brustwand an der Herzspitze, diastolischer Venenkollaps. Vergrösserung der Leber, Ascites.

Cardiolysis 7. 2. 05. Resect. cost. 4—5. Dyspnoe, Oedeme und Ascites verschwunden. Leberschwellung ist etwas zurückgegangen.

9. (Danielsen [15] 05.) J. M., 20 J., Metzger.

Cyanose, systolische Einziehung bei diastolischem Vorschleudern der knöchernen Thoraxwand. Diastolischer Venenkollaps am Halse, hochgradiger Ascites, kleiner, irregulärer, frequenter Puls.

Cardiolysis 9. 8. 05. Resect. cost. 3—5. Wesentliche Besserung in der Herzaktion und den Stauungserscheinungen und subjektiven Beschwerden.

Diesen 9 Fällen möchte ich nun einen weiteren Fall hinzufügen aus der med. Poliklinik zu Halle a. S., bei dem Herr Geh.-Rat v. Bramann am 13. 1. 07. die Cardiolyse ausführte:

Der 36 Jahre alte W. Z., von Beruf Bäcker, will bis zu seinem 16. Jahre ausser an Masern nie erkrankt sein. Im 16. Jahre bekam er Rheumatismus im Knie- und Fussgelenk. Nach dreiwöchentlicher Krankenhausbehandlung wurde

er geheilt entlassen. Einige Wochen darauf bekam er einen zweiten rheumatischen Anfall, wobei alle Gelenke ergriffen wurden und ihn 18 Wochen an das Krankenlager fesselten. Im Alter von 22 Jahren machte er eine Lungenentzündung und bald darauf einen erneuten Gelenkrheumatismus durch, wonach er ein halbes Jahr erwerbsunfähig war. Mit 25 Jahren erkrankte er nochmals längere Zeit an Gelenkrheumatismus. Die nächsten Jahre hindurch will sich der Patient ganz wohl gefühlt haben. Im 31. Jahre will er dann ganz plötzlich an Atemnot, Blutandrang nach dem Kopfe, starkem Herzklopfen und Schwindel erkrankt sein, wodurch er völlig erwerbsunfähig wurde. Im Jahre 1901 wurde er deswegen invalidisiert. Die Beschwerden steigerten sich nun in den letzten Jahren mehr und mehr. Atemnot und Herzklopfen quälten den Patienten sehr, dazu traten jetzt Schwellungen der Füsse, der Beine und des Bauches auf, die nach strenger Bettruhe, Verabreichung von Digitalis und Diureticis verschwanden. Sobald der Patient dann zeitweise das Bett wieder verliess, traten sofort Oedeme und die sonstigen Beschwerden wieder auf.

Status: 3. 1. 07. Z. ist von mittlerer Grösse. Die Muskulatur ist sehr schlaff, der Ernährungszustand herabgesetzt. Es besteht erhebliche Dyspnoe, Oedeme an den unteren Extremitäten und Ascites ziemlichen Grades.

Zu beiden Seiten des Halses fällt eine sehr starke Pulsation auf, die Venen am Halse sind stark gestaut. Der ganze Thorax befindet sich in rhythmischer Erschütterung. Im Bereiche des linken Herzens sieht man diffuse Pulsation. Ferner finden sich Einziehungen im 5. und 6. linken Interkostalraum, geringere auch noch im 3. und 4. rechten Interkostalraum. Der linke untere Rippenbogen ist stark vorgewölbt. Vom diastolischen Venenkollaps am Halse ist nichts zu sehen.

Der Zwerchfellstand befindet sich im 6. Interkostalraum. Die perkussorischen Lungengrenzen reichen L. H. U. bis zum 10. Brustwirbel, rechts stehen sie ungefähr 2 Quer-

finger breit höher. In den abhängigen Partien sind bronchitische Geräusche hörbar. Die Spitzen sind auskultatorisch und percussorisch frei.

Die Herzdämpfung reicht rechts in der Höhe des Zwerchfells 10 cm nach rechts von der Mittellinie, in der Papillarlinie 8 cm; links in der Höhe des Zwerchfells reicht sie 19 cm, in der Papillarlinie 14 cm von der Mittellinie nach aussen. Die obere Herzgrenze liegt auf der 3. Rippe. Auskultatorisch ist an der Herzspitze ein lautes präsystolisch-systolisch-diastolisches Geräusch hörbar. In der Gegend der 4. und 5. linken Rippe ist neben den Geräuschen ein deutlicher Schleuderton (Brauer) hörbar. An der Trikuspidalis besteht ein deutliches systolisches Geräusch mit erhaltenem 2. Ton. Ebenso ist neben dem systolischen Geräusch an der Pulmonalis der 2. Ton erhalten. Im 6. und 7. Interkostalraum nach aussen wird das systolische Geräusch deutlich musikalisch. Am äussersten Teile des Herzens links sind systolische und diastolische Geräusche vorhanden.

Der Puls ist sehr unregelmässig, von mittlerer Füllung und Spannung. Die Leber ist vergrössert, die Milz ist nicht palpabel; es besteht Ascites ziemlichen Grades. Ferner zeigt die Leber einen ausgesprochenen Venenpuls, wie wir mit dem Volhardschen Doppelmanometer feststellen konnten. Die Lebergegend ist ebenso wie die rechte untere Thoraxapertur vorgewölbt.

Der Urin ist konzentriert, enthält Spuren von Eiweiss. Nervensystem o. B.

Die Vermutung, dass die Vorwölbungen der Brustwand in der Herzgegend diastolischer und die Einziehungen systolischer Natur sind, geht aus der Betrachtung des beigefügten Kardiogramms hervor. Wir sehen hier, dass synchron mit dem anakroten Schenkel in der Carotiskurve der scheinbar katakrote Schenkel im Kardiogramm zusammenfällt und dass damit gezeigt ist, dass der anakrote, aufsteigende Schenkel des Kardiogrammes den diastolischen Teil desselben

darstellt. Damit ist gezeigt, dass es sich um eine systolische Einziehung und diastolische Vorschleuderung handelt. Auch der Venenpuls bezw. Leberpuls zeigt, verglichen mit dem Kardiogramme, dieselben Verhältnisse, wie der Puls an der Carotis. Das wird ohne weiteres noch klar, wenn man das Sphygmogramm der Leber mit der Carotis vergleicht. Es handelt sich um eine synchron mit dem Carotispulse verlaufende Erscheinung an der Leber. Diese Verhältnisse an der Vene und Carotis bezw. am Herzen bleiben auch noch nach der Operation bestehen, wie aus den beiliegenden Pulskurven zu sehen ist.

Unser Röntgenbefund entspricht den von Lehmann und Schmoll als charakteristisch für Pericardialadhäsionen hervorgehobenen Erscheinungen. Bei der Betrachtung des Radiogramms zeigt sich die Herzsilhouette sowohl in ihrer Basis als auch in der Mitte wesentlich verbreitert. Auf der rechten Seite ist der Herzleberwinkel noch vorhanden, wenn auch der Scheitel des Winkels nicht sehr tief in den Schatten hineinreicht. An der Herzspitze ist der Zwerchfellwinkel vollständig ausgefüllt, sodass Zwerchfellschatten und Herzschatten hier unter einem Winkel von 120° zusammenstossen. Im Übrigen ist die Herzdämpfung, besonders an ihren Grenzen, sehr viel dichter, als man es bei einfach vergrösserten Herzen in der Regel zu sehen gewohnt ist. Rechts in der Gegend, wo man sonst die Hiluszeichnung sieht, zeigt sich hier ein sehr viel tieferer Schatten, der wohl auch auf Adhäsionen der Pericardialhöhle nach den austretenden Gefässen hin zu berücksichtigen ist.

Die Kompensationsstörungen verschwanden bei dem Patienten anfänglich durch Bettruhe, Digitalisgaben mit zeitweiser Kombination von Diureticis (Diuretin, Coffein. natriobenzoicum). Sowie der Kranke jedoch das Bett wieder verliess, stellten sich sehr schnell die Zeichen der gestörten Kompensation wieder ein.

Die Symptome der adhäsiven Mediastino-Pericarditis waren in unserem Falle durch die starke systolische Ein-

ziehung der Brustwand, sowie durch das diastolische Vorschleudern der Brustwand charakterisiert. Der auskultatorische Befund aber ergab ferner noch das Vorhandensein einer Insufficienz und Stenose der Mitralis und eine relative Insufficienz der Tricuspidalis.

Am 13. Januar 1907 nahm Herr Geheimrat v. Bramann in Äthernarkose die Kardiolyse vor. Es wurde ein hufeisenförmiger Lappen aus Haut und Muskeln gebildet, dessen Basis in der linken vorderen Axillarlinie liegt und dessen mediale Grenze bis an den linken Sternalrand reicht. Darauf wird die subperiostale Resection der linken 3.—6. Rippe bis in die vordere Axillarlinie vorgenommen, wobei auf die sorgfältigste Entfernung des Periosts geachtet wird. Während der Operation fiel die ungemein kräftige Tätigkeit des Herzens auf und man sah deutlich, dass die Entfernung der Rippen geradezu einer Befreiung des Herzens gleichkam.

Der Patient erholte sich nach der Operation mehr und mehr. Die Wunde heilte glatt. Das subjektive Wohlbefinden war bedeutend gebessert. Ascites und Oedeme waren am 4. Tage post operat. vollständig geschwunden. Der Puls war kräftiger und regelmässiger geworden. Die Atemnot war gänzlich beseitigt.

Am 1. 3. 07. war der Status folgender:

Geringer Ascites. Die Leber ist noch etwas vergrössert. Die Oedeme an den Extremitäten sind verschwunden. Puls sehr unregelmässig, von mittlerer Füllung und Spannung.

Präsystolisch-systolisch-diastolisches Geräusch an der Herzspitze. Das systolische Geräusch ist musikalisch. An der Mitralis besteht ein präsystolisch-systolisches Geräusch mit erhaltenem 2. Tone. Sehr lautes systolisches und diastolisches musikalisches Geräusch an der Trikuspidalis mit angedeutetem 2. Tone. Systolisch-diastolisches Geräusch besonders laut am äussersten Rande des rechten Ventrikels. Zweiter Pulmonalton nicht verstärkt, doch stärker als 2. Aortenton, der sehr leise ist. An der Carotis systolisches Geräusch. Linker Herzrand 16 cm von der Mittellinie, rechter 6 cm

von der Mittellinie entfernt. Zwerchfellstand im 6. Intercostalraum. Systolischer Leberpuls.

Unterwerfen wir unseren Fall einer kritischen Untersuchung, so konnte an der Diagnose der adhäsiven Mediastino-Pericarditis auf Grund der systolischen Einziehungen der knöchernen Thoraxwand und des diastolischen Herzschleuderns kein Zweifel bestehen. Der auskultatorische Befund aber ergab ferner noch das Vorhandensein einer Insufficienz und Stenose der Mitralis und eine relative Insufficienz der Tricuspidalis. Unter diesen Umständen, wo nebenbei noch die organischen Veränderungen der Herzklappen bestanden, war trotz der zweifellosen Mediastino-Pericarditis und der dem Kreislauf daraus erwachsenen Schwierigkeit die Indikation zur Cardiolyse nicht ohne weiteres zu stellen. Wenn wir uns trotzdem dazu entschlossen, so war uns die Überlegung massgebend, dass jedenfalls die Folgeerscheinungen der Mediastino-Pericarditis durch die Operation noch gebessert werden konnten. Wir folgten dabei nicht der strengen, oben erwähnten Indikation von Brauer und Umber, dessen waren wir uns wohl bewusst. Wir glaubten uns aber aus dem angeführten Grunde berechtigt, von dieser strengen Indikation abzuweichen. In der Tat hat der Erfolg der Operation gezeigt, dass die Überlegung zum Teil richtig war. Die Folgen der Mediastino-Pericarditis verschwanden in aller Kürze nach der Operation. Der Patient fühlte sich subjektiv auch noch bis ungefähr 6 Wochen nach der Operation leistungsfähiger. Neuerdings sind bei ihm nun wieder Erscheinungen aufgetreten, die auf Kompensationsstörungen des Herzens hinwiesen. Es liegt natürlich nahe, hier an Folgeerscheinungen zu denken, welches jedes komplizierte Vitium des Herzens macht. Immerhin muss man bedenken, dass selbst in den Fällen, in denen eine unkomplizierte Mediastino-Pericarditis vorhanden ist, der Erfolg auch nicht garantiert werden kann. Es kommt dabei natürlich immer auf den Grad der Veränderungen an und es wird mehr oder weniger Glückssache

sein, da man ja die Ausdehnung der Verwachsungen und Veränderungen am Herzen nicht abschätzen kann, wenn man ein Dauerresultat erzielt. Unter diesen Umständen kann nach unserer Meinung eine Komplikation der Mediastino-Pericarditis mit Vitium keine Gegenindikation sein. Es besteht doch immer die Hoffnung, dass durch die Wegschaffung der pericardialen Verwachsungen die Prognose des Vitiums gebessert wird. Wir möchten, trotz der nicht gerade glänzenden Dauerwirkung in unserem Falle, die Indikationen zum chirurgischen Eingriff dennoch nicht allzu engherzig gestellt wissen.

Zum Schlusse möchte ich noch kurz auf die angewandten Operationsmethoden eingehen. Es wurde in den meisten Fällen ein Lappen aus der vorderen Brustwand gebildet; die Basis des Lappens lag gewöhnlich in der vorderen Axillarlinie und erstreckte sich von der 3. bis zur 6. Rippe, die Lappenspitze reichte bis zum linken Sternalrand. Darauf folgt die subperiostale Resektion der Rippen 3—6, resp. 7, vom Sternalrand bis zur vorderen Axillarlinie. Ausschlaggebend für die Resektion war der Umfang der vorhandenen Adhäsionen. Petersen (18) schlägt daher vor, zunächst 3 Rippen zu resecieren und dann zu beachten, wie das diastolische Vorschleudern und die systolische Einziehung der freigelegten Partie sich verhält. Hiernach ist die Entscheidung zu treffen, ob man event. auch etwas vom Sternum fortnehmen soll oder nicht. Die meisten Chirurgen sind der Ansicht, dass eine teilweise Entfernung des Sternums nicht nötig ist. Dem Herzen wird durch Entfernung mehrerer Rippen schon genügend Entlastung verschafft, wie unsere Fälle beweisen. Auch soll man die Operation so kurz und einfach gestalten, wie irgend möglich, da die Patienten meist in einem sehr schwachen Zustand sich befinden. Entschliesst man sich dennoch zur Resection des Sternums, dann hält Petersen die partielle Längsresection für rationeller als die totale Querresection, denn die Lockerung

oder Verkürzung dieses Strebepfeilers des Thorax ist doch nicht gleichgültig.

Brauer (3) wirft zum Schlusse seiner Arbeit noch die Frage auf: Mit welchem Ziele soll man operieren? Ist es nötig, tatsächlich die Verwachsungen zu lösen oder genügt es, durch Rippen- oder Sternalresektion dem Herzen wieder Aktionsfreiheit zu schaffen? Nach den bisherigen Erfahrungen scheint dieses eingreifende Verfahren nicht nötig zu sein. In allen unseren Fällen beschränkte man sich nur auf die Resektion der Rippen, da doch anzunehmen ist, dass die Adhäsionen sich bald von Neuem wieder bilden werden. Viel wichtiger ist, dass man das Periost sorgfältig nach der subperiostalen Rippenresektion entfernt, um eine Knochenneubildung zu verhindern. Denn schon ganz geringe Periostreste können zur Neubildung von Knochenbrücken führen und so den Wert der Operation bedeutend herabmindern.

Zum Schlusse meiner Arbeit fühle ich mich veranlasst, Herrn Geh. Med.-Rat Prof. Dr. v. Bramann für die Überlassung des chirurgischen Teiles meiner Arbeit, sowie für die gütige Übernahme des Referates meinen verbindlichsten Dank auszusprechen. Insbesondere aber erfülle ich die angenehme Pflicht, meinem hochverehrten Chef, Herrn Privatdozent Dr. Mohr für die Anregung zu dieser Arbeit und für die mir stets in liebenswürdigster Weise erteilten Ratschläge meinen innigsten Dank abzustatten.

Literatur.

1. Brauer, Münch. med. Wochenschr. 1902, pag. 1072. Sitzungsbericht d. natur-hist. med. Vereins zu Heidelberg.
2. Brauer, Arch. f. klin. Chir. Bd. 71. H. 1.
3. Brauer, Die Cardiolysis und ihre Indikationen. Verhandlungen d. Deutsch. Gesellsch. f. Chirurgie. 1903.
4. Brauer, Untersuchungen am Herzen. Verhandlg. d. 21. Kongr. f. innere Medizin. Leipzig 1904.
5. v. Beck, Archiv f. klin. Chir. Bd. 73. 1904.
6. Friedreich, Zur Diagnose d. Herzbeutelverwachsungen. Virchows Archiv. Bd. 29. Seite 296.
7. Broadbent, Herzkrankheiten.
8. Hess, Über Stauung und chronische Entzündung in der Leber und den serösen Höhlen. Habilitationsschr. Marburg 1902.
9. Krehl, Die Erkrankungen des Herzmuskels und die nervösen Herzkrankheiten. Nothnagel XV. 1.
10. Krehl, Die Krankheiten der Kreislauforgane. Lehrbuch der inneren Krankheiten. Jena 01.
11. Kussmaul, Über schwielige Mediastino-Pericarditis. Berlin. klin. Wochenschr. 1873.
12. Lehmann und Schmoll, Pericarditis adhaesiva und Röntgenogramm. Fortschritte auf dem Gebiete der Röntgenstrahlen. Bd. 9. S. 196.
13. Stürtz, Fortschritte auf dem Gebiete der Röntgenstrahlen. Bd. VII. 5.
14. Meyer-Westfeld, Cardiolyse bei adhäsiver Mediastinopericarditis. Münch. med. Wochenschr. 1905. No. 40.

15. Danielsen, Bruns Beiträge zur klinischen Chirurgie. Bd. 51. 1906.
16. Paschkis, Die Mediastino-Pericarditis und ihre Behandlung. Centralblatt für d. Grenzgebiete 1906. 1.
17. Pick, Zeitschr. f. klin. Med. 1896. Bd. 29. pag. 385.
18. Petersen, Verhandlung d. Deutsch. Gesellschaft für Chirurgie 1903. pag. 133.
19. Rosenbach, Über arteficielle Herzklappenfehler im Arch. für ang. Patholog. XX.
20. Umber, Therapie der Gegenwart. Januar 1906.
21. Umber, Herzbeutelentzündung und kardiomediastinale Verwachsungen. Deutsche Klinik am Eingange des 20. Jahrhunderts. Bd. IV.
22. Skoda, Über die Erscheinungen der Verwachsung des Herzens mit dem Herzbeutel. Zeitschr. der Wiener Ärzte 1852. April.
23. Romberg, Lehrbuch d. Krankheiten d. Herzens 1906. pag. 390.
24. Wells, Americ. med. Journal. 1903.
25. Bamberger, Lehrbuch der Herzkrankheiten. Wien 1857. S. 142.
26. Volhard, Über Venenpulse. Verhandlungen d. Kongresses für innere Med. 1902.
27. Reichmann, Riegel-Festschr. Zeitschrift f. klin. Med. Bd. 53.

Lebenslauf.

Ich, Richard Schwarzenauer, evangel. Konfession, wurde am 8. Juli 1878 zu Eving bei Dortmund als Sohn des Bergwerksdirektors Wilhelm Schwarzenauer geboren und bin preussischer Staatsangehöriger. Meine Schulzeit, die ich am Herzoglichen Karlsgymnasium zu Bernburg verbrachte, wurde durch häufiges Kranksein unterbrochen. Ostern 1898 verliess ich deshalb die Schule mit dem Reifezeugnis für Unterprima, um mich einer doppelseitigen Aufmeisselung der Stirnhöhlen zu unterziehen. Nach meiner Wiederherstellung bereitete ich mich privatim auf die Abiturientenprüfung vor, die ich als Extraner zu Bernburg am 6. März 1901 ablegte. Ich studierte dann in München Medizin und bestand hier am 22. Juli 1903 die ärztliche Vorprüfung. Die klinischen Semester brachte ich in Halle a. S. zu und beendete hier am 19. Februar 1906 die ärztliche Prüfung. Die Hälfte des praktischen Jahres wurde mir erlassen. 3 Monate arbeitete ich in der Kgl. chirurg. Poliklinik, die übrige Zeit in der medizinischen Poliklinik als Medizinalpraktikant. Am 20. August 1906 erhielt ich die Approbation als Arzt. Seit dem 1. Oktober 1906 bin ich als Assistenzarzt an der medizinischen Poliklinik der Universität Halle a. S. Das Colloquium bestand ich am 15. März 1907.

Dankbar gedenke ich meiner Lehrer:

in München:

v. Baeyer, Göbel, Hertwig, May, Mollier, Fr. Müller, Rückert, Schmitt, v. Tappeiner, v. Voit.

in Halle:

v. Bramann, Braunschweig, Bumm, Eberth, Fraenkel, Frese, Freund, Grunert †, Haasler, Harnack, Leser, v. Mering, Nebelthau, Oberst, Schmidt-Rimpler. Siegert, Stoeltzner, Tomasczewsky, Veit, Weber, Wernicke †, Winternitz.

Vor der Operation.

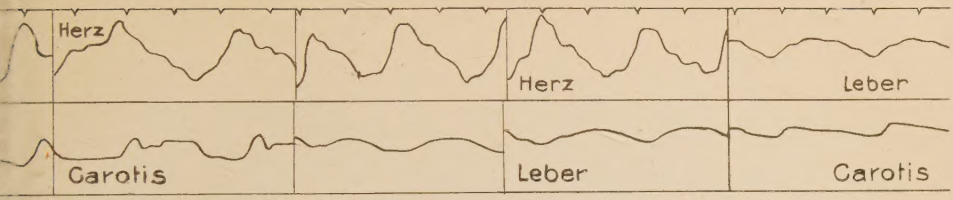

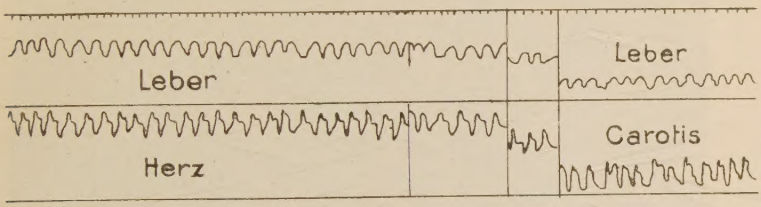
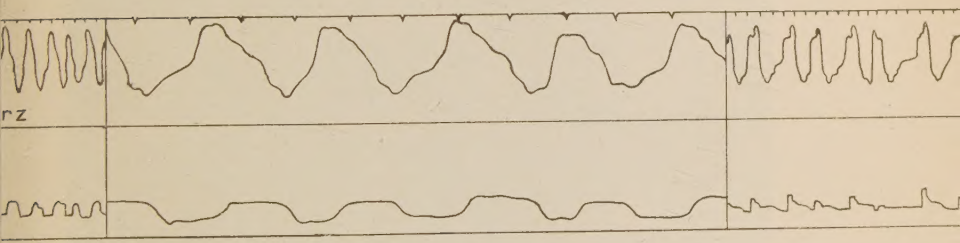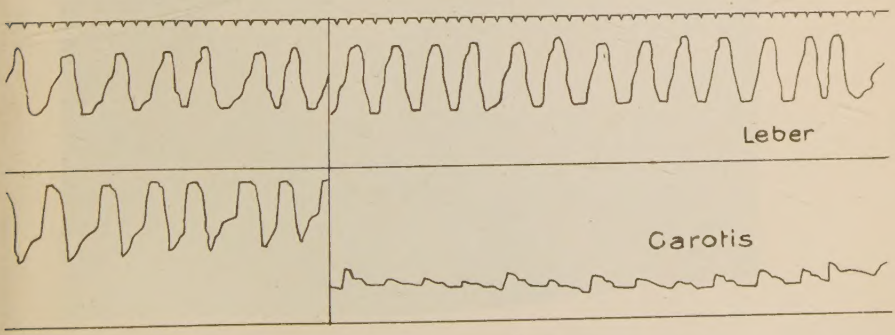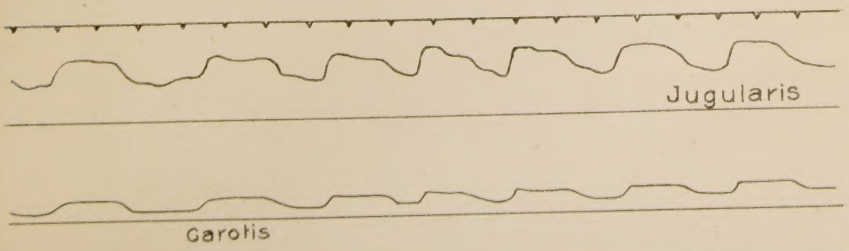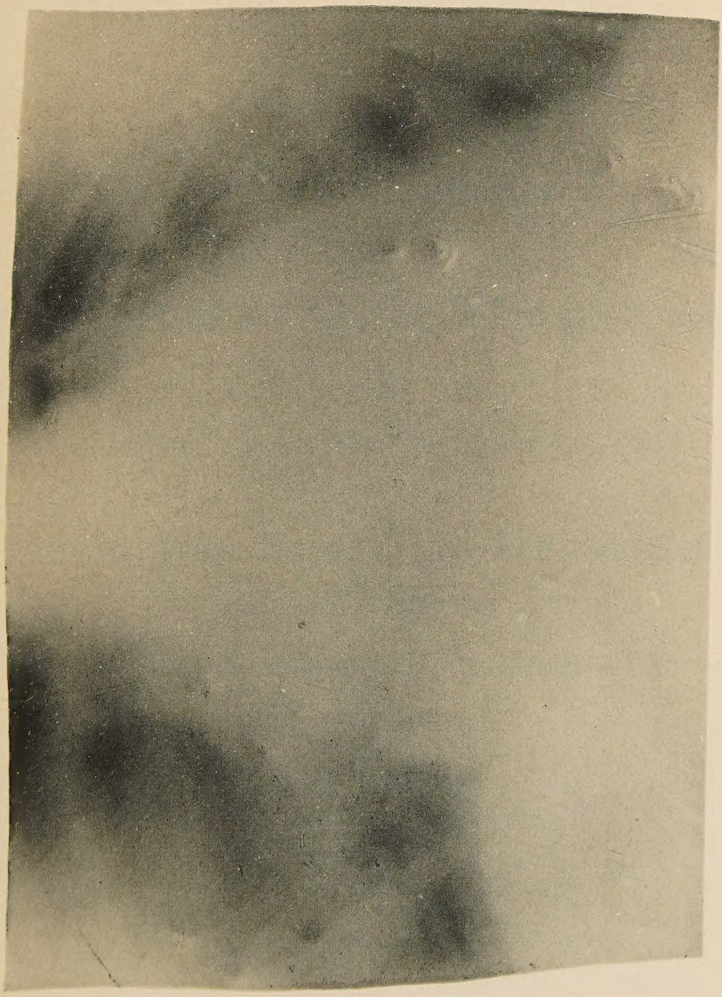
Nach der Operation.